Aus dem zahnärztlichen Institut der Universität Göttingen.
Direktor: Professor Dr. Rebel.

Experimentelle Untersuchungen an wurzelresezierten gesunden Tierzähnen.

Inaugural-Dissertation

zur

Erlangung der Doktorwürde
der Hohen Medizinischen Fakultät der
Universität zu Göttingen

vorgelegt von

Jacob Teler
Zahnarzt aus Wien.

Göttingen 1931.

Druck der Göttinger Handelsdruckerei.

Gedruckt mit Genehmigung
der Medizinischen Fakultät der Universität Göttingen.

Dekan: Prof. Georg B. Gruber.
Referent: Prof. Dr. Rebel.

Tag der mündlichen Prüfung: 24. Februar 1931.

Unter Wurzelspitzenresektion, Apikotomie oder Wurzelspitzenamputation versteht man die operative Wegnahme der Wurzelspitze nach Eröffnung des Alveolenfundus. Die Indikation für diese Operation wurde von vielen Autoren in eingehender Weise erörtert; es handelt sich im wesentlichen um folgende Fälle, die diese Operation als berechtigt erscheinen lassen:

1. wenn die Behandlung einer granulierenden Entzündung der Wurzelspitzenumgebung durch den Wurzelkanal hindurch keinen Erfolg verspricht
   a) wegen der Krümmung des Wurzelkanals
   b) wenn umfangreiche pathologische Veränderungen an der Wurzelspitze und deren Umgebung jeglicher Therapie auf dem Wege des Wurzelkanals trotzen.
2. bei festsitzendem Ersatz, wenn andere Methoden nicht möglich sind.
3. Wenn vom Gewebe nicht ertragbare Fremdkörper durch das foramen apicale durchgestoßen sind und auf anderem Wege nicht entfernt werden können.
4. Bei Wurzelspitzenfrakturen.

Als um die Jahrhundertwende Partsch die Aufmerksamkeit der zahnärztlichen Welt wieder auf die Apikotomie lenkte, war man sich wohl des großen Fortschrittes bewußt. Wenn auch gegen Ende des 19. Jahrhunderts viele Autoren wie Smith, Péan, Farrar, Dunn, Grayston, Magitôt, Martin, Woodhouse, Hern, White, Rhein u. a. in ihren Arbeiten im Prinzip wertvolle Angaben über die Wurzelspitzenresektion veröffentlichten, ist es doch das ungeschmälerte Verdienst Partsch, den operativen Eingriff in allen Einzelheiten systematisch gelehrt und so auch in dieser Beziehung bahnbrechend gewirkt zu haben.

Wie in Deutschland Partsch, trat in Oesterreich Weiser für diese Operation ein.

Im Prinzip waren sich die Autoren bezüglich der Durchführung der Operation einig. Die Meinungen gingen lediglich in Teilfragen auseinander, z. B. in bezug auf die Art der Anlegung des Schnittes, des Wurzelfüllungsmaterials, des Zeitpunktes der Wurzelfüllung usw.

Während heute die Eröffnung der Alveole mit der Abtragung der Wurzelspitze Hand in Hand geht, empfahlen einige Autoren vor noch nicht so langer Zeit, lediglich Eröffnung der Alveole

und Behandlung des Infektionsherdes bei Schonung der Wurzelspitze. Dieser Methode mußte der Erfolg versagt bleiben; die große Mehrzahl der Autoren fordert eine vorausgehende energische Wurzelbehandlung und möglichste Eliminierung aller keimhaltigen erkrankten Gewebe.

Im großen und ganzen waren die Erfolge der nach der Methode Partsch ausgeführten Wurzelspitzenresektionen recht gute; Mißerfolge kamen in etwa 5% zur Beobachtung, als deren wesentlichste Ursachen folgende zu bezeichnen sind:

1. Störungen ausgehend vom periapikalen Höhlenbezirk.
   a) durch die operativ geschaffenen Sequester.
   b) zurückgebliebene nekrotische Gewebsteile.
   c) Beschaffenheit des Knochens.
2. Störungen ausgehend von der Wurzelhaut selbst
   a) starke Infektion der Zahnbeinkanälchen, bis zum Querschnitt reichend, trotz vorausgegangener desinfizierender Wurzelbehandlung.
   b) Von nekrotischen Massen erfüllte Ramifikationen des Wurzelkanals, die trotz sorgfältiger Wurzelfüllung aus rein technischen Gründen unzugänglich bleiben müssen.
   c) Durch Resorption entstandene buchtigrauhe Wurzelstumpfoberfläche.
   d) Ungenügende Wurzelfüllung
      aa) mechanisch
      bb) chemisch.
3. Störungen von der lateralen Wurzelhaut ausgehend. Entzündliche Reize. Hierher gehören auch die Einflüsse margineller Prozesse.
4. Abnorme Belastung: entweder Überbelastung oder falsche Belastung (Biss!)
5. Ursachen, die zur Zeit nicht faßbar in der Konstitution des Individuums verankert sein müssen.

Besondere Bedeutung kommt zweifellos 2a und b zu. Die Möglichkeiten zur Vermeidung oder Ausmerzung solcher Faktoren sind:

1. Desinfektion des Wurzelkanals überhaupt.
2. Desinfektion der regio ramificationis
   a) vom Kanal her
   b) von der Resektionsfläche her.

Mit Hinweis auf die Arbeiten von Preiswerk, Guido Fischer, Heß u. a., die nachwiesen, daß der Wurzelkanal viele Ausbuchtungen, kleinste Ramificationen und sonstige Schlupfwinkel

für pathogene Keime und nekrotisches Material aufweist — mit den bisher verwandten Antiseptika es also kaum möglich ist, die infizierten Massen in den komplizierten Ramificationen des Wurzelkanals erfolgreich zu bekämpfen — empfahl am Ende des Krieges Howe die Verzweigungen und Dentinkanälchen mit einem Niederschlag von Silber zu blockieren und der bekannten bakteriziden Wirkung dieses auch in der Allgemeinmedizin viel verwandten Metalls, auszusetzen. Die neue Methode, welche nach der Meinung des Urhebers die bisher geübte Praxis der Wurzelbehandlung von Grund auf ändern sollte, fand viele begeisterte Anhänger, aber auch viele Wiedersacher.

Heinze war der erste, der die Howe'sche Methode in Europa untersuchte, deren Nachteile er in der Verfärbung der Zähne, in der durch die freiwerdende Ameisensäure (s. u.) verursachten Reizung der Wurzelhaut und in der Umständlichkeit der Methode sah.

Später prüfte Gowssejew die Howe'sche Methode auf ihre Tiefendiffusion, fand, daß sich $^1/_2$—$^2/_3$ der Wanddicke mit Silber imprägniert und bezeichnete die Methode als eine „Therapia magna sterilisans". Nach dieser Äußerung Gowssejews hielt die Silberreduktionsmethode ihren Einzug in Rußland und fand große Verbreitung. Bald darauf jedoch ergaben die Untersuchungen von Feldmann, daß die bei der Reduktion des Silbers mit Formaldehyd freiwerdende Ameisensäure

$$(Ag\,NO_3 + 2\,NH_4OH = Ag_2O + 2\,NH_4NO_3)\; Ag_2O + HCOH = 2\,Ag + HCOOH$$

(zit. n. Heinze), sich auf das Parodontium und periapikale Gewebe anscheinend schädigend auswirke. Feldmann empfahl daher das Rickert'sche Reduktionsmittel Eugenol, welches weit weniger schädigend wirkt. Aber auch hier rät Feldmann zur Vorsicht.

Schon früher wurde vor allem von Rebel die Forderung aufgestellt, daß das Wurzelantiseptikum so beschaffen sein müsse, daß es bei gleichzeitiger Schonung des Periodontiums fähig sei, in die Ramificationen des Kanals und in die Dentinkanälchen hineinzudiffundieren. Rebel prüfte die Howe'sche Methode, äußerte sich anerkennend über die erzielte Tiefendiffusion, verwarf sie jedoch als ungeeignet zur Wurzelbehandlung. Im Trypaflavin glaubte Rebel ein reizloses Antiseptikum von starker Diffusionsfähigkeit und großer bakterizider Wirkung für die allgemeinen Zwecke der Wurzelbehandlung gefunden zu haben; für den speziellen Zweck, nämlich zur Imprägnierung des Resektionsstumpfes ist Rebel auf Grund klinischer Beobachtungen von der

Verwendung des Trypaflavins wieder abgekommen. Hierfür schien ihm die modifizierte Howe'sche Methode geeignet. Ein Nachteil muß in der primär ätzenden Wirkung, Vorteile aber in der raschen, nicht unerheblichen Tiefendiffusion und den darum überhaupt vorhandenen, länger desinfizierenden und dabei nicht reizenden Eigenschaften gesehen werden.

Hierzu äußert sich Krasa wie folgt: „ . . . wenn auch das Silber sich mit lebenden Zellen gut verträgt, so dürfte es doch bei dieser Art der Verwendung, einer organischen Verbindung der Wurzelschnittfläche mit dem umgebenden Gewebe hindernd in den Weg treten!"

Durch die Amputation der Wurzelspitze werden zweifellos eine große Anzahl von infizierten Dentinkanälchen freigelegt, von denen aus die Infektion in die zu setzende Operationswunde weitergetragen wird. Dies kann natürlich den günstigen Verlauf des Heilungs- und Reorganisationsprozesses gefährden. Man wird sicher nicht fehlgehen, wenn man einen nicht unerheblichen Teil der Mißerfolge diesem Moment zur Last legt.

Von diesen Erwägungen ging man aus, als man sich dazu entschloß, die Silberreduktionsmethode auch auf die Apikotomie auszudehnen. Auch Kronfeld ist der Ansicht, daß die Versorgung des Kanals ohne Einfluß auf den Querschnitt des Dentins sei, und glaubt, daß der von manchen Autoren vorgeschlagene Silberniederschlag bessere Resultate zeitigen würde. Allerdings scheint ihm der Einwand berechtigt, daß die, durch den Niederschlag von Silber bedingte Isolierung des Dentins vom Bindegewebe, einer Apposition im Wege sei; zu bedenken sei jedoch, daß auch infiziertes Dentin zur Apposition nicht neigen wird. Recht interessant ist der Bericht Kronfelds über die histologische Untersuchung eines resezierten Zahnes. Das Dentin des vor einem Jahr wurzelresezierten Zahnes zeigte keinerlei Veränderung, wohl aber das Zement, das eine Apposition aufwies. Auch das Periodontium ist intakt. Unterhalb der die Dentinschnittfläche umgebenden Zementschicht hat sich eine Epithelschicht über dem infizierten Dentin ausgebreitet. Kronfelds Ansicht nach stammt das Epithel aus den Epithelnestern des Periodontiums die durch den chronischen Entzündungsreiz proliferierten. Das Epithel und das subepitheliale Bindegewebe zeigen deutliche Zeichen einer Entzündung in Form von Infiltraten und hyperämischen Gefäßen. Kronfeld kommt zu der Folgerung, daß die Wurzelfüllung allein nicht genüge, um eine Infektion der Umgebung des Wurzelstumpfes auszuschließen, da eine solche auch vom

Querschnitt ausgehen kann. Er erwähnt weiterhin die Methode von Stein, der die Entkalkung des Querschnittes durch Auflegen eines Wattebäuschchens mit Säure empfiehlt und stellt die Forderung auf, daß der Querschnitt des Dentins irgendwie unschädlich gemacht werden muß, ohne allerdings spezialisierte Vorschläge zu bringen. Dieser Forderung wird verschiedentlich versucht nachzukommen. Steiner versieht den Resektionsstumpf mit einem Überzug eines Silberniederschlages und zwar empfiehlt er für dieses Verfahren eine 20%ige Lapislösung.

Weiser, Rebel benutzten eine ammoniakalische Silberoxydlösung und reduzierten mit Eugenol. Letzterer, der mit allen Mitteln eine Tuschierung der Knochenwand zu vermeiden sucht, hat keinen der Methode zur Last zu legenden Mißerfolg oder Verzögerungen in der Wundheilung beobachtet. Auch Lyons Chalmers bestätigt den Erfolg der Silberreduktionsmethode. Andere Autoren berichten über gute Erfolge des Querschnitttuschierens mit 10%iger Arg. nitr.-Lösung, die mit 10%iger wässeriger Glycoselösung reduziert wird (Schaer). Kay tuschiert die Knochenhöhle und den Querschnitt mit Jodtinktur oder 25%iger Argyrollösung.

Czieszinski hat ohne jegliche Tuschierung des Querschnittes in nahezu 90% der durchgeführten Wurzelspitzenresektionen über einen Dauererfolg zu berichten, wobei er als positiven Erfolg wertet, wenn sich auch im Röntgenbild ein unverkalkter schmaler Hof zeigt, welcher von Narbengewebe gebildet werden soll. Das Fehlen klinischer Erscheinungen wie auch das keinerlei Veränderungen aufweisende Röntgenbild, kann aber keineswegs als Beweis für einen Erfolg angesehen werden, wie der autoptische Befund immer wieder zeigt.

Im Hinblick auf die vielen ungeklärten Fragen erscheint es angebracht, das Tierexperiment zur Klärung heranzuziehen. Dies ist von mehreren Seiten bereits geschehen, und zwar u. a. von Bauer (1922, 1925) und Euler (1923).

Bauer faßte die Resultate seiner ersten Arbeit in folgendem zusammen: „ . . . nach der lege artis durchgeführten Wurzelspitzenresektion wird der Wurzelstumpf von neugebildetem Knochenzement überwachsen. Die knöchernkallöse Verbindung des Zahnes mit der Alveole welche sich nun anschließt, löst sich nach einiger Zeit infolge des funktionellen Reizes und so bleibt ein von einer Knochenzementschicht überzogener Amputationsstumpf zurück, welcher von der Alveole durch Bindegewebe getrennt ist, das wahrscheinlich im Laufe der Zeit die Struktur des Periodontiums

annimmt. Der funktionelle Reiz ist von größter Bedeutung für die Statik des Gebisses". In seiner zweiten Arbeit widerruft Bauer seine frühere Ansicht von der „Ankylose" des Resektionsstumpfes mit dem Alveolenknochen, mit dem Bemerken, daß in seinen ersten Präparaten „keine deutlich herausdifferenzierten Sharpey'schen Fasern zu sehen waren, was wohl auf die relativ kurze Zeit p. op. (bis 6 Monate) zurückzuführen sein dürfte, während hier „(in seiner zweiten Arbeit)" der rekonstruierte bindegewebige Zahngelenkapparat deutlich sichtbar, die funktionelle Struktur im Sinne Roux vorhanden sei".

Euler untersuchte ebenfalls am Tier die Heilungsvorgänge nach Wurzelspitzenresektionen und zwar mit besonderer Berücksichtigung der Wurzelfüllung. Seiner Ansicht nach übt den ungünstigsten Einfluß auf den Heilverlauf Phosphatzement aus, am wenigsten nachteilig wirkt Jodoformpaste. Zwischen beiden steht Amalgam. Allerdings kommt Jodoformpaste als Dauerverschluß infolge ihrer Inkonstanz nicht in Frage. Ebenso wird auch Phosphatzement von der Gewebsflüssigkeit aufgelöst. Der Guttaperchaverschluß konnte infolge einer Epithelwucherung – die nach Ansicht Eulers von einem bei der Operation in die Wunde transportierten Epithelrest herstammt – nicht kontrolliert werden. Weiterhin fand Euler, daß innerhalb von 12 Wochen die ganze Operationshöhle von neugebildeten Knochengewebe ausgefüllt war. „Die Resektionshöhle des Dentins ist fast überall mit einer dünnen Lage von Zement bedeckt. . . . die Verbindung zwischen diesem Zement und dem Knochen wird durch straffes Bindegewebe hergestellt, das sich morphologisch kaum von der Wurzelhaut unterscheidet . . ."

Die vorliegenden Versuche sollen nicht nur über den Gang der Wundheilung, sondern womöglich auch etwas über die Reaktion der silbertuschierten Resektionsflächen aussagen.

Für die Tierversuche wurde eine ca. $1\frac{1}{2}$ Jahre alte Hündin verwendet. Begonnen wurden die Versuche am 13. VI. 1930. Nach Morphinvorbereitung wurden dem Versuchstier 2,6 ccm einer 0,03%igen Pernoctonlösung intravenös gegeben. Zur Erreichung einer lokalen Blutleere wurden im Bereiche der oberen Eckzähne je 2 ccm einer 2%igen Novocain – Suprareninlösung injiciert.

Sodann wurde unter strengster Beachtung der Asepsis und Antisepsis zur Operation geschritten. Zunächst wurde das obere Drittel der linken Eckzahnkrone abgetragen, der sich darbietende Kanalquerschnitt erweitert und die Pulpa extirpiert. Die Pulpa erscheint außerordentlich anämisch und wird in 2 – 3 Stücken

herausgeholt, sodann wurde ein mit Chlorphenolkampher getränkter Papierpoint in den Kanal eingeführt und mit Harvard-Zement abgeschlossen. Nun wurde der rechte Eckzahn in derselben weise präpariert. Hiermit ist der erste Teil der Operation abgeschlossen.

Am 16. VI. 1930 wurde der Versuch fortgesetzt. Eingeleitet wird er mit der Pernoctonarkose. Die eingelegten Papierpoints werden herausgeholt, sind geruchlos, etwas verfärbt, entsprechend der stärkeren Durchblutung des Gewebes nach Aussetzen der Wirkung des Suprarenin. Die Festigkeit des Zahnes ist normal. Der Wurzelkanal wird nun mit konz. Chloramin gereinigt und mit Silberpaste gefüllt. Hierauf werden Guttaperchapoints bis an die Wurzelspitze durchgestoßen, nun wird der Wurzelkanal mit Silberamalgam abgeschlossen und zur Wurzelspitzenresektion geschritten; und zwar intraoral. Nach Anlegung eines zum Zahnfleischsaum parallelen etwa 5 cm langen Schnittes im Bereich der Wurzelspitze, wird die ziemlich lockere Spongiosa des Oberkiefers mittels Meißel und Bohrer angegangen, die Alveole eröffnet und die Wurzelspitze des Eckzahnes freigelegt. Hierauf wird die Wurzelspitze abgetragen, wobei bedauerlicher Weise infolge der außerodentlich dünnen Knochenlamelle, die die Wurzel vom Nasenraum trennt, mit einem kleinen Fissurenbohrer in den Nasenraum perforiert wird. Nach Reinigung der Operationswunde wird der Resektionsstumpf mit ammoniakalischem Silber einmalig, ganz kurze Zeit tuschiert, dann mit Eugenol reduziert. Die Tuschierung wird äußerst vorsichtig, lediglich im Bereich des Wurzelquerschnittes durchgeführt. Hierauf wird die Operationswunde sorgfältig vernäht. Der rechte obere Eckzahn wird auf dieselbe Weise reseziert, jedoch nicht tuschiert. Die Nasenhöhle wurde hier nicht eröffnet. Anschließend werden beide resezierten Zähne geröntgt. Das Negativ zeigt an beiden Zähnen eine äußerst exakte Wurzelfüllung und entsprechend den herausgemeißelten Knochenfenstern und Wurzelspitzen eine deutliche, ziemlich scharf konturierte, bis über kirschkerngroße, ziemlich regelmäßig rundliche Verschattung. Zu verzeichnen wäre noch die Dauer der Pernoctonwirkung, die noch ca. 5 Stunden nach der Operation anhielt. Verhältnismäßig kurze Zeit nach dem Erwachen aus der Narkose befindet sich das Versuchstier vollkommen wohl. Am 24. VI. 1930 werden die Operationsnähte entfernt. Die Operationswunde ist p. p. intentionem geheilt. Sowohl rechts als links.

Am 15. VII. 1930, also ca. 4 Wochen nach der Operation, wird wieder geröntgt. Das Röntgenbild des rechten Oberkiefers

zeigt im Bereiche der resezierten Wurzelspitze eine Verschattung, welche jedoch im Vergleich zur ersten Röntgenaufnahme am 16. VI. bedeutend kleiner erscheint, die scharfe Konturierung verloren hat und von deutlichen weißen strichförmigen Linien durchzogen ist. – Im Bereich des linken tuschierten resezierten Zahnes ist im Röntgenbild im Vergleich zur ersten Aufnahme fast gar keine Verschattung mehr zu sehen.

Am 15. VIII. 1930 wird der Versuch fortgesetzt. Es werden die unteren Eckzähne reseziert. Die Operation an den beiden unteren Eckzähnen des Versuchstieres wird unter denselben Bedingungen vorgenommen und genau so durchgeführt wie die Resektion der oberen Eckzähne. Bemerkenswert ist die außerordentliche Härte der Compacta des Unterkiefers, die sich kaum von der Härte des Zahnbeins unterscheidet. Auch im Unterkiefer wird der Resektionsstumpf des Eckzahnes nach der Silberreduktionsmethode tuschiert, und zwar der linke. Anschließend an die Operation werden sowohl vom Unterkiefer als auch vom Oberkiefer Röntgenaufnahmen angefertigt. Das Röntgenbild des Oberkiefers rechts (etwa 2 Monate nach der Operation) zeigt im Bereiche der resezierten Wurzelspitze eine geringe Verschattung, die im Verhältnis zur letzten Aufnahme vom 15. VII. etwas kleiner und weniger scharf konturiert ist. Im Oberkiefer links ist an der resezierten Stelle kaum noch eine Verschattung festzustellen. Am Unterkiefer links ist im Röntgenbild vom Operationstage, im Bereiche der resezierten Wurzel, eine deutlich konturierte, bis erbsengroße etwas unregelmäßig ovaläre Verschattung zu sehen. Das Bild des rechten Unterkiefers ist fast dasselbe wie links, nur zeigt die Verschattung im Bereich der Resektionstelle eine rundlichere regelmäßigere Form. Am 22. VIII. werden die Operationsnähte entfernt. Die Operationswunde ist p. p intentionem geheilt.

Am 30. IX. 1930 wird das Versuchstier mittels Chloroform-Herzstich abgetötet. Die Beschaffenheit der Schleimhäute ist durchaus normal. Lediglich im Bereiche der linken unteren Eckzahnwurzel, etwas mehr nach distal, zeigt sich eine über stecknadelkopfgroße Läsion der Schleimhaut, deren Ursache nicht ohne weiteres ersichtlich ist. Die behandelten Zähne sind etwas dunkler gefärbt als die Nachbarzähne und machen den Eindruck eines sogen. toten Zahnes, zeigen aber sonst normale Festigkeit. Nachdem das Versuchstier ad exitum gebracht ist, werden die betreffenden Knochenpartien herausgesägt, geröntgt und in Formalin eingelegt. Das Röntgenbild des rechten Oberkiefers zeigt etwa

3 1/2 Monate p. op. mit Ausnahme einer etwa stecknadelkopfgroßen Verschattung an der Mitte des Resektionsquerschnittes, durchaus normale Verhältnisse. Am Röntgenbild des linken Oberkiefers ist im Bereich der Resektionsstelle durchaus normale Knochenstruktur zu sehen. Im Röntgenbild des rechten Unterkiefers ist an der Resektionsstelle etwa 6 Wochen p. op. ein ziemlich scharf konturierter etwa erbsengroßer Schatten zu sehen, der jedoch im Vergleich zur ersten Aufnahme am 15. VIII. etwas kleiner erscheint.

Im Röntgenbild des linken Unterkiefers sieht man im Bereich der resezierten Stelle eine fast haselnußgroße, scharf konturierte Verschattung, die vom Wurzelquerschnitt ausgehend, sich bis an die basis mandibulae erstreckt. Der Wurzelquerschnitt ist konkav gewölbt und die Verschattung „legt sich scheinbar in die Konkavität hinein". Die in Frage kommenden Knochenstücke werden nun längere Zeit mit Salpetersäure entkalkt. Nach der Entkalkung werden die Knochenteile in Celloidin eingelegt und nach dem Erhärten in üblicher Weise Serienschnitte angefertigt. Die Schnitte werden nach der Haematoxylin-Eosin und nach der Schmorl-Methode gefärbt. Die histologische Untersuchung fördert Ergebnisse zu Tage deren wesentlichste im folgenden dargelegt werden sollen.

1. Versuch $\overline{C}$ nicht tuschiert.

Versuchsdauer: 6 Wochen; begonnen: 15.8.30; beendet: 30.9.30.

Histologischer Befund an vorwiegend tangentialen und zentralen Schnitten. (Präparate: F, Ra, V, Ds, R, A, EF, Po.)

a) Resektionshöhle und Wurzelhautgegend.

Umfangreiche neue Spongiosa, die von Seite zu Seite zieht und nur einen geringen Raum an der tiefsten Stelle der Knochenhöhle und entsprechenden Raum an der Resektionsfläche freiläßt, An der tiefsten Stelle der Knochenhöhle noch Resorptionslakunen im aplastischen Zustand. Hie und da schon beginnender Knochenanbau. Neuer fundus alveolaris ist gebildet. Neu gebildeter Knochen mit Osteoplastensaum. Granulationsgewebe; teilweise funktionelle Anordnung des Bindegewebes an den seitlichen Partien des Stumpfes. Dentinsplitter, die eine Zellanhäufung verursachen. Sequester, die von Knochen abgekapselt werden. Etwas peripher gelegen, kleiner Abszeß.

Bildung einer neuen Wurzelhaut, von lateral her auf die mittleren Partien des Stumpfes übergehend. Hie und da deutliche funktionelle Anordnung des Bindegewebes zum Wurzelstumpf und Alveolenfundusoberfläche.

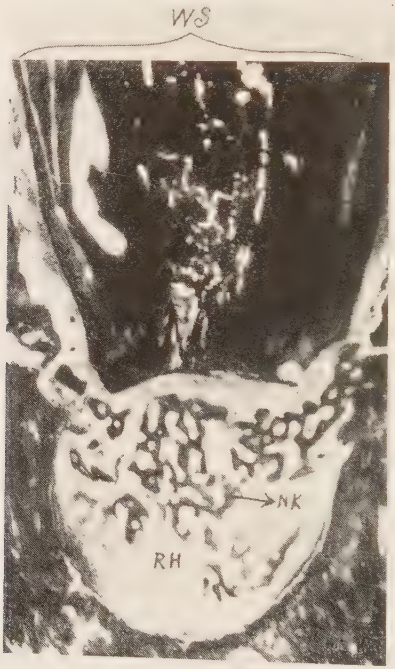

Übersicht C

WS = Wurzelstumpf.
NK = neugebildeter Knochen.
RH = Resektionshöhle.
(Optik-Winkel Mikroluminar 50 mm.)

b) Der Wurzelstumpf.

Zunächst fällt am tangentialen Schnitt ein gleichmäßiger Überzug von Zement auf, der sich in dünnem Band über den ganzen Stumpfquerschnitt zieht. Lateral ist der Zementüberzug stärker ausgeprägt. Am zentralen Schnitt, ganz vereinzelt an der Oberfläche Resorptionslakunen im aplastischen Zustand. An

der Resektionsfläche, Ramifikationen die teils mit Silber, teils mit nekrotischem Pulpenmaterial erfüllt sind. Auch über die breiteren Ramifikationen zieht sich das Zementband und schließt sie so zentralwärts knöchern ab. Der weite mit Silberwurzelpaste exakt gefüllte Wurzelkanal zeigt bis zu einem geringen Maße eine deutliche Imprägnierung der Dentinkanälchen.

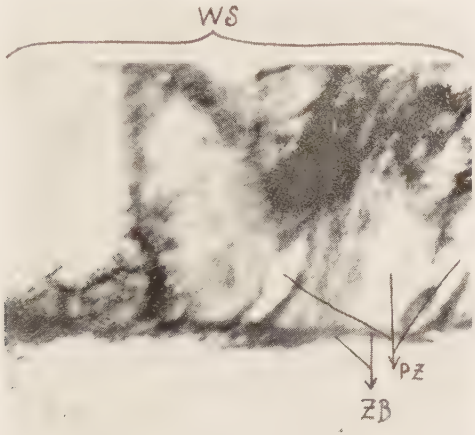

Verzweigungen des Wurzelkanals C
WS = Wurzelstumpf.
PZ = Pulpenzweige.
ZB = Zementband.
(Optik-Winkel Fluorit 13 mm.)

2. Versuch C tuschiert.

Versuchdauer: 6 Wochen; begonnen: 15.8.30; beendet: 30.9.30.

Histologischer Befund an vorwiegend tangentialen und zentralen Schnitten. (Präparate: SO, W, E, E1, E2, E3, O.)

a) Resektionshöhle und Wurzelhautgegend.

Stark infiltriertes Granulationsgewebe Einschmelzungsherde. Das umliegende Bindegewebe versucht die Herde abzukapseln. Weit ab vom Stumpf: mit Silberkörnchen angefüllte Makrophagen,

zahlreiche Leukozyten. Kleinere Sequester sind zu sehen. In einigen Spongiosaräumen silbertragende Makrophagenzüge.

Die laterale Wurzelhaut ist in unmittelbarer Nähe des Querschnittes stellenweise und unbedeutend infiltriert. Am Rand des Querschnittes ist an einzelnen Stellen eine funktionelle Anordnung der einzelnen Bindegewebsstränge zu sehen.

b) Der Wurzelstumpf.

Der Wurzelstumpf ist der Operation entsprechend stark muldenförmig ausgeschnitten und vom Granulationsgewebe und Epithelwucherungen umgeben. Das Epithel wächst breit, wellenförmig, in großen Zacken von der einen Seite des Stumpfes her und verjüngt sich in seiner Gesamtausdehnung gegen die andere Seite des Stumpfes hin. Es wächst entlang des Wurzelquerschnittes und hat anscheinend die Tendenz, den Wurzelquerschnitt abzudecken.

Eine Zementauflagerung ist nicht festzustellen. Der Dentinquerschnitt ist fast unverändert. An einigen wenigen Stellen ist der Silberbelag am Stumpf unterbrochen von Resorptionen. Man sieht die Wurzelfüllung soweit sie nicht herausgefallen ist, eng an die Kanalwände geschmiegt. Gegen die Resektionsfläche hin schließt die Wurzelfüllung regelmäßig ab. Guttaperchapartikelchen der Wurzelfüllung sind zu sehen.

3. Versuch C | nicht tuschiert.

Versuchsdauer: 3½ Monate; begonnen: 13.6.30; beendet: 30.9.30.

Histologischer Befund an vorwiegend tangentialen und zentralen Schnitten. (Präparate: W, Z, B, J, I, II, III, IV.)

a) Resektionshöhle und Wurzelhautgegend.

Neubildung des Alveolenfundus hauptsächlich von lateralwärts her, entlang der Resektionsfläche durch mehr oder minder geordnetes Bindegewebe getrennt. Stärkere Knochenbildung von beiden lateralen Partien gegen die Mitte hin. Sonst ist die Knochenhöhle von strafferem Bindegewebe erfüllt. Oberhalb der Mitte der Resektionsfläche ist ein zellreiches Gewebe zu sehen. Hie und da Stellen mit leichter Infiltration.

Die Wurzelhaut zeigt eine funktionelle Anordnung. Von der einen Seite des Stumpfes ziehen bogenförmig Bindegewebsbündel auf die andere Seite. In der Mitte zellreiche Zone mit Fibroblasten und leichter Infiltration. Im Bereiche des lateralwärts neu

hereingewachsenen Knochens hat sich vom Zementband her eine Bindegewebsbündelanordnung organisiert, die der funktionellen Anordnung von Bindegewebsbündeln einer Wurzelhaut entspricht. An mehr tangentialen Schnitten ist straffes Bindegewebe zu sehen, das sich um den Stumpf herumzieht.

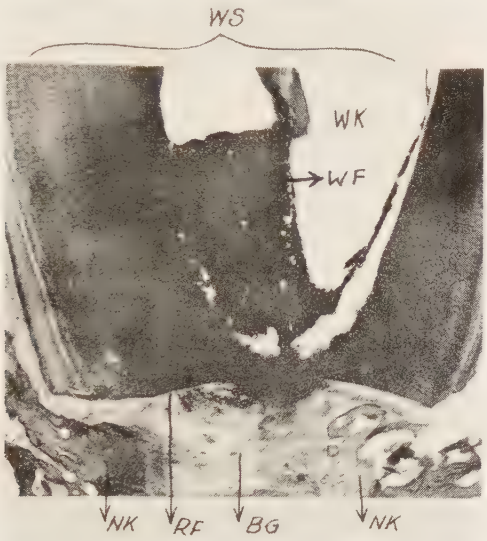

Übersicht C

WS = Wurzelstumpf.
WK = Wurzelkanal.
NK = neugebildeter Knochen.
BG = Bindegewebe.
RF = Resektionsfläche.
WF = Wurzelfüllung.
(Optik-Winkel Mikroluminar 50 mm.)

b) Der Wurzelstumpf.

An der Stumpfoberfläche, in der Mitte vereinzelte Resorptionslakunen mit Zement fast völlig ausgefüllt. Von lateralwärts her Zementüberzug in dünnem Band. An tangentialen peripheren Schnitten ist der Zementüberzug stärker ausgeprägt und überzieht den ganzen Stumpf. An zentralen Schnitten sind Guttaperchareste zu sehen, die direkt an das Bindegewebe angrenzen.

RS = Resektionsstumpf C

NK = neugebildeter Knochen.
ZB = Zementband.
BZ = Bindegewebszüge.
(Optik-Winkel Mikroluminar 16.)

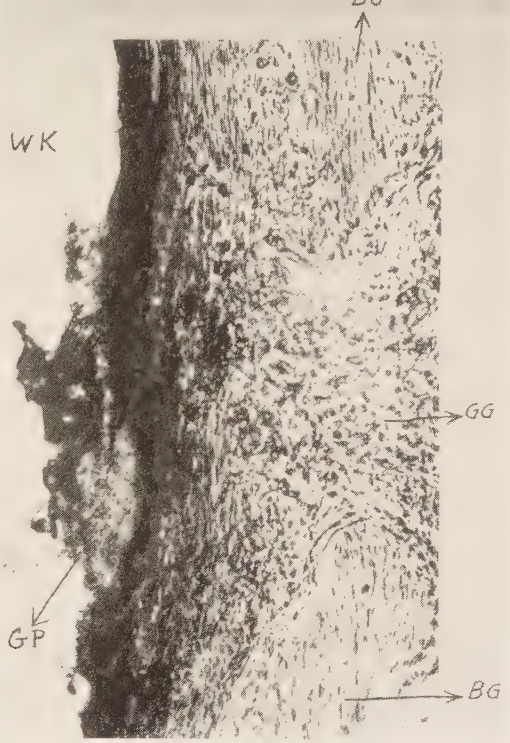

Grenzzone zw. Wurzelkanal (an der Resektionsfläche) und Granulationsgew. C

WK = Wurzelkanal.
CP = Guttapercha (Wurzelfüllung).
GG = Granulationsgewebe.
BG = geformtes Bindegewebe.
(Optik-Winkel Fluorit 13.)

4. Versuch |C tuschiert.

Versuchsdauer: 3 1/2 Monate; begonnen: 13.6.30; beendet: 30.9.30
Histologischer Befund an vorwiegend tangentialen und zentralen Schnitten. (Präparate: R, P, I, II, III, IV.)

Ausschnitt aus dem silbertuschierten Resektionsstumpf |C
RS = Resektionsstumpf.
SB = Silberbelag.
GB = geformtes Bindegewebe.
ZB = Zementband.
SP = sich loslösende Silberteilchen.
RL = Resorptionslakunen.
(Optik-Winkel Fluorit 13.)

a) Resektionshöhle und Wurzelhautgegend.

Sehr wenig neuer Knochen zu sehen. Weit ab vom Stumpf Knochenneubildung. Die Knochenneubildung findet hauptsächlich

an den lateralen Partien der Resektionshöhle statt, deren Mitte von Granulationsgewebe erfüllt ist, das bis zur Nasenschleimhaut sich erstreckt. Mehr zentral, unmittelbar über der Resektionsfläche Resorptionsgewebe, das mit einem Strang von Bindegewebe umgeben wird, das von der seitlichen Partie des Stumpfes seinen Ursprung nimmt; und zwar sind am Dentin einige wenige Resorptionslakunen zu sehen, an die sich ein dünnes Zementband anschließt. Von diesem Zement ausgehend gehen Bindegewebsfasern bogenförmig um die direkt über dem Stumpf gelegene Resorptionszone herum. An vielen Stellen kleinere Infiltrate, die von Bindegewebe abgekapselt werden. Die Infiltration ist an den tangentialen Schnitten stärker ausgeprägt. Auch Makrophagen mit Silberkörnchen gefüllt, zu sehen. Wurzelhautgegend frei von Infiltration und an den seitlichen Partien des Stumpfes in funktioneller Anordnung in straffes Bindegewebe übergehend.

b) Der Wurzelstumpf.

An der Resektionsfläche ist hauptsächlich lateral deutliche Zementapposition zu sehen. An wenigen Stellen Resorptionslakunen. Der Silberbelag ist an manchen Präparaten vom Stumpf etwas abgehoben. An einem der zentralen Schnitte sind im breiten Wurzelkanal Guttaperchareste zu sehen, die sich direkt an das darunterliegende Granulationsgewebe anlegen. Die Wurzelfüllung — soweit sie noch vorhanden ist — schmiegt sich an den Wurzelkanal an. —

Wenn auch die vorliegenden Versuche keinen Anspruch erheben können, ein endgültiges Urteil über alle Faktoren des Reorganisationsvorganges nach Wurzelspitzenresektionen zu geben, sind sie immerhin geeignet, unsere Kenntnisse über die Vorgänge während des Heilungsverlaufs zu vervollständigen. Die vorliegenden Versuche bringen einige klärende Resultate bezüglich der Vorgänge in der Resektionshöhle, Wurzelhaut, Wurzelstumpf, Wurzelkanal usw.

Wenn wir zunächst die Fälle der nicht mit Silber imprägnierten Objekte herausgreifen, läßt sich unter Bezugnahme auf die histologischen Bilder folgendes kurz zusammenfassen: Die Resektionshöhle ist schon nach 6 Wochen bis zu $^2/_3$ mit neuem Knochen ausgefüllt; ein neuer Alveolenfundus hat sich gebildet und zwar vom Boden und von der Seite der Resektionshöhle her; auch teilweise eine neue Wurzelhaut. Der Dentinquerschnitt ist von einem Zementband umgeben, das von lateral her von

beiden Seiten den ganzen Stumpf überzieht. Die Silberpaste — Wurzelfüllung und der Guttaperchaverschluß sind als durchaus gewebefreundlich zu bezeichnen — sie verhalten sich dem angrenzenden Gewebe gegenüber sicher nicht heftig reizend. Einen Hinweis auf die zu befolgende Operationstechnik geben die kleinen Sequester, Fremdkörper und Dentinsplitter, die eine Zellanhäufung hervorrufen, somit also den Heilungsverlauf verzögern. Was die mit der Silberreduktionsmethode behandelten Zähne anlangt, so zeigt das eine Präparat ein charakteristisches Bild der schon oben beschriebenen Epithelwucherung, die unserer Meinung nach von einem Fistelgang — wie er nach Abtötung des Versuchstieres festgestellt wurde — ihren Ursprung nimmt. Dieser Befund stimmt mit den Befunden Eulers und Bauers überein, die ebenfalls an mehreren Präparaten eine Epithelwucherung feststellen konnten, die sie als Wucherungen von Epithelstücken bezeichneten, die bei der Operation versehentlich in die Operationshöhle gelangten. An obigem Präparat konnte infolge der ausgedehnten Infiltrations- und Granulationsherde keine Knochenneubildung festgestellt werden. Das andere tuschierte Präparat zeigt geringe Knochenneubildung. An Stelle des Stumpfes, wo der Silberbelag fehlt, ist eine deutliche Zementapposition zu sehen. An diesen Stellen ist auch eine deutliche funktionelle Anordnung des Bindegewebes im Sinne einer sich bildenden Wurzelhaut festzustellen. Ob der Silberbelag zum Teil von Makrophaben abtransportiert wurde oder ob eine mangelhafte Tuschierung vorlag, ist ohne weiteres nicht zu entscheiden. Auch bei den tuschierten Zähnen konnte ein nahezu reizloses Verhalten der Guttapercha gegenüber dem angrenzenden Gewebe festgestellt werden.

Unsere Versuche an allerdings wenigen silbertuschierten gesunden Tierzähnen sprechen dafür, daß der Heilungsverlauf nach Wurzelspitzenresektionen gegenüber dem der nicht tuschierten Zähne doch wohl verzögert wird. In den ersten Stadien des Reorganisationsprozesses wird eine Apposition von Knochenzement durch den Silberbelag zweifellos verhindert. Ob im späteren Heilungsverlauf sich die Verhältnisse ändern, ist nach der verhältnismäßig kurzen Versuchsdauer nicht zu entscheiden.

Wenn nun die obigen Resultate mit den Arbeiten von Bauer, Euler und Kronfeld verglichen werden, kann man sagen, daß die meisten Ergebnisse mit denen von Euler übereinstimmen. Euler fand schon nach 12 Wochen die Resektionshöhle restlos von neuem Knochen ausgefüllt, eine Zementschicht über dem Resektionsstumpf und eine neue Wurzelhaut. Die wichtige Frage

des Verhaltens des Guttaperchaverschlusses konnte Euler nicht beantworten.

Bauers Ansicht von der Ankylose des Stumpfes mit Alveole und späteren Lösung derselben muß auf Grund obiger Ergebnisse — schon nach 6 Wochen konnte die Bildung einer Wurzelhaut einwandfrrei nachgewiesen werden, niemals konnte anderseits neugebildeter Knochen unmittelbar über dem Stumpf festgestellt werden — als durchaus unwahrscheinlich bezeichnet werden. Diese seine Ansicht hat Bauer übrigens in einer späteren Arbeit zum Teil wiederrufen.

Kronfelds Bericht über den Epithelbefund an einem resezierten menschlichen Zahn ist wohl recht interessant, doch scheint die Behauptung, daß das Epithel um den Stumpf herum aus den Epithelnestern des Periodontiums stamme, nicht hinreichend begründet. Wahrscheinlich ist, daß in diesem wie auch in dem von Bauer, Euler und dem selbst beobachteten beschriebenen Fall das gewucherte Epithel der mucosa vestibularis durch den Fistelgang eingedrungen ist, oder daß es gleichfalls von der muc. vestib. (oder Epidermis, sofern wie bei Euler perkutan eingegriffen wurde) stamme, aber durch den Operationsakt selbst in die Resektionshöhle verschleppt wurde.

Zusammenfassend kann aus den vorliegenden Versuchen folgendes abgeleitet werden:

I. Versuchsergebnisse an nicht tuschierten, gesunden, resezierten Tierzähnen.

1. Die Ausfüllung der Resektionshöhle mit neuem Knochen ist bereits 6 Wochen p. op. bis zu $^2/_3$ erfolgt; Die Knochenbildung nimmt ihren Ausgangspunkt an der Peripherie der Knochenhöhle, stumpfwärts weiterwachsend. Unmittelbar über der Stumpfoberfläche war in keinem Fall Knochenbildung festzustellen; der schmale Raum — zukünftiger Periodontalspalt — bleibt knochenfrei. Eine Ankylose im Sinne von Bauer war nicht zu beobachten, sie ist auch durchaus unwahrscheinlich.
2. 6 Wochen p. op. ist eine teilweise Neubildung vonWurzelhautgewebe zu beobachten.
3. Nach 6 Wochen ist der Wurzelstumpf bereits mit einer dünnen Zementschicht versehen und zwar nach vorausgegangener ganz oberflächlicher Dentinresorption. Besonders bemerkenswert ist — über die Gesamtfrage hin-

aus — die Tatsache, daß das Zementband sich auch über breitere Ramifikationen vorschiebt, also diese zentralwärts knöchern abschließt.

4. Die Guttapercha ist als Dauerverschluß des Wurzelkanals infolge ihres gewebsfreundlichen Verhaltens durchaus geeignet und anderen Materialien vorzuziehen.
5. Auf Folgendes ist bei dem Eingriff besonders zu achten. Epithel darf wegen der Möglichkeit der Entstehung einer Epithelzyste, nicht verschleppt werden. Dentin, Zementsplitter, Wattefasern und ähnliches sind sorgfältig aus der Wunde zu entfernen, andernfalls tragen sie zur Verzögerung der Wundheilung bei.
6. Dem Silberwurzelfüllungsmaterial kommt eine, wenn auch nur geringe Diffussion in das Seitenzahnbein zu, es trägt also zum Verschluß der Dentinkanälchen bei.

II. Versuchsergebnisse an tuschierten, gesunden resezierten Tierzähnen.

Wenn auch nur ein Fall als hinreichend gelungen zu bezeichnen ist, so kann man sich doch nicht dem Gedanken entziehen, daß die Silbertuschierung des gesunden (!), also nicht infizierten Stumpfes die Apposition mindestens einige Zeit hindert, d. h. in dieser Zeit ist der Aufbau einer typischen Wurzelhaut unmöglich, die Heilung also nur bedingt.

Literaturverzeichnis.

Bauer, Histologische Befunde an Zähnen nach Wurzelspitzenresektionen. Zeitschr. f. Stom. 1922.

—, Mikroskopischer Befund an Zähnen . . . Zeitschr f. Stom. 1925.

Cohn, Praktische Erfahrungen mit der Wurzelspitzenresektion. D.Z.W. 1907.

Euler, Experimentelle Studien über den Heilverlauf nach Wurzelspitzenresektionen. D.M.f.Z. 1923.

Faulhaber u. Neumann, Die chirurgische Behandlung der Wurzelhauterkrankungen. Meußer Berlin 1920.

Feldmann, Die Howe'sche Methode zur Therapie gangränöser Wurzelkanäle und ihr Einfluß auf das Parodontium. D.M.f.Z. 1928.

Fischer, Die chirurgische Wurzelbehandlung, Maxillotomie und Wurzelresektion. D.M.f.Z. 1906.

Heinze, Über die Howe'sche Silberreduktionsmethode und ihre Modifikation nebst experimentellen Untersuchungen. D.M.f.Z. 1924.

Krasa, Die Howe'sche Silberreduktionsmethode. Zeitschr. f. Stom. 1922.

Kunert, Über Wurzelresektion. D.M.f.Z. 1905.

Kronfeld, Zur Frage der Wurzelspitzenamputation. Zeitschr. f. Stom. 1928.

Luniatschek, Die Wurzelspitzenresektion. Zeitschr. f. Stom. 1905.

Partsch, Hauptmeyer und Williger, Die chirurgischen Erkrankungen des Mundes, der Zähne und Kiefer. München 1924.

Peter u. Sicher, Anatomie und Technik der Wurzelspitzenresektion. Zeitschr. f. Stom. 1920.

Pichler, Zur Frage der Wurzelspitzenresektion. Zeitschr. f. Stom. 1921.

Rebel, Die lokale Prophylaxe des secundären kariösen Prozesses nach tierexperimentellen und Laboratoriumsversuchen. Tijdschrift voor Tandheelkunde. Jena 1930.

Rosanes und Steiner, Theoretische Erörterungen zur Frage der Wurzelbehandlung. Zeitschr. f. Stom. 1922.

Steiner, Zur Technik der Wurzelspitzenresektion. Zeitschr. f. Stom. 1925.

Weiser, Meine Stellungnahme zu der Adolph Witzel'schen Methode und zur „Wurzelspitzen-Resektion". Korresp.-Blatt f. Zahnärzte 1905.

Williger, Zahnärztliche Chirurgie. Leipzig 1920.

Witzel, Anatomisch-path. Beiträge zur Wurzelspitzenresektion. D.M.f.Z. 1905.

Wolf, Wurzelspitzenresektion. Scheff-Pichler, Handb. der Zahnheilk. Bd. V.

Lebenslauf.

Geboren wurde ich am 17. November 1898 in Odessa. Nach Übersiedelung meiner Eltern nach Österreich im Jahre 1905 besuchte ich die Volksschule in Wien. Dortselbst besuchte ich auch die ersten drei Klassen der Franz-Josephs Realschule. Im Verlaufe meiner weiteren Schulausbildung besuchte ich die staatl. Hauptrealschule in Budapest, wo ich auch die Reifeprüfung bestand. Nun wurde ich nach bestandenem Latinum im Jahre 1918 an der medizinischen Fakultät der Budapester Universität immatrikuliert. Nach zwei Semestern mußte ich mein Studium unterbrechen und übersiedelte wieder nach Wien. Hier studierte ich vom Jahre 1921/1922 bis 1925/1926 mit öfteren wirtschaftlich bedingten Unterbrechungen — während welcher ich kaufmännisch tätig war — Medizin. Im Sommersemester 1928 wurde ich an der Göttinger Universität als Studierender der Zahnheilkunde immatrikuliert. Am Ende des Wintersemesters 1928/29 bestand ich die zahnärztliche Vorprüfung und am 25. November 1930 das zahnärztliche Staatsexamen.